

Simplification automatique des textes médicaux : présentation du projet ANR CLEAR

CLEAR (Communication, Literacy, Education, Accessibility,
Readability)

ANR-17-CE19-0016-01.

frederique.henry@atilf.fr

Projet CLEAR : simplification des textes médicaux en français

- Cheffe du projet : Natalia Grabar CR1 CNRS, affiliée à l'UMR 8163 STL

[CLEAR project \(free.fr\)](http://clear.free.fr)

Partenaires :

AFH ASSOCIATION DES HEMOPHILES

SYNAPSE DEVELOPPEMENT

LIMSI Laboratoire d'Informatique pour la Mécanique et les Sciences de l'Ingénieur

LEPS EA 3412 LABORATOIRE EDUCATIONS ET PRATIQUES EN SANTÉ

MESHS - STL UMR8163 Maison Européenne des Sciences de l'Homme et de la Société Lille Nord-de-France/STL-Savoirs, Textes, Langage

- Points forts et étapes
 - Méthodes
 - Pertinence
 - Usage en vie réelle

Projet CLEAR : simplification des textes médicaux en français

- Méthodes innovantes pour la création de ressources et d'un prototype informatique
- Défis :
 - orienter les recherches sur les besoins des patients,
 - traiter de grosses masses de données hétérogènes et non structurées,
 - adapter les méthodes de TAL au domaine médical,
 - créer une base avec des connaissances (KB) pour l'explicitation de termes médicaux en français.
- Buts :
 - améliorer interactions soignants/patients.
 - faciliter l'accès aux connaissances des patients sur leur pathologie et son traitement, afin qu'ils puissent mieux gérer leur pathologie et augmenter le degré de participation à la vie sociale malgré la maladie.



UVÉDOSE

Mis à jour : Jeudi, 09 Décembre 2010.

Vitamine D

Présentations du médicament UVÉDOSE

UVÉDOSE 100 000 UI : solution buvable (arôme citron) ; boîte de 1 ampoule de 2 ml

Composition du médicament UVÉDOSE

Table with 2 columns: Ingredient (Coïcalférol (vitamine D3)), Quantity (100 000 I)

Coïcalférol

Dans quel cas le médicament UVÉDOSE est-il prescrit ?

Ce médicament contient de la vitamine D, qui permet la fixation osseuse du calcium et dont la carence pr...

Il est utilisé pour prévenir et traiter les carences en vitamine D.

Contre-indications du médicament UVÉDOSE

Ce médicament ne doit pas être utilisé dans les cas suivants :

- excès de calcium dans le sang et dans les urines, - antécédent de calculs rénaux contenant du calcium.

Attention

Un surdosage en vitamine D expose à des effets indésirables graves.

La vitamine D est présente dans de nombreux laits pour bébé et médicaments disponibles sans ordonnance...

Grossesse et allaitement

Ce médicament peut être utilisé chez la femme enceinte ou chez celle qui allaite, mais la posologie presc...

Une hypercalcémie pendant la grossesse pourrait être néfaste pour l'enfant à naître. Veillez à ne pas absor...

Mode d'emploi et posologie du médicament UVÉDOSE

La solution peut être avalée pure, ou diluée dans le lait du biberon ou dans de l'eau.

Posologie usuelle :

Prévention du rachitisme :

- Nourrisson et jeune enfant jusqu'à 6 ans : 1 ampoule (100 000 UI) tous les 3 mois (2 ampoules chez l'...

Dans les autres cas, notamment chez la femme enceinte et la personne âgée, la posologie est strictement

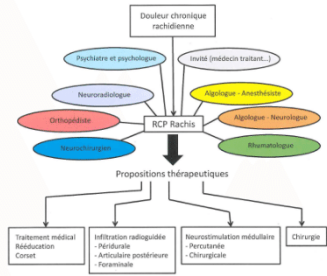


RCP DOULEUR CHRONIQUE DU RACHIS

Jean-Michel PELLAT [1], Erik VASSORT [1], Pierre FOUILLET [1], Rym BOUBAGRA [1], Adrian KASTLER [1], Arnaud BODIN [1], Benjamin NICOT [1], Joseph LAMBERT [1], Muriel RAZAKABOAY [1], Nicolas FOUQUET [1], Fabienne VIGOUROUX [1], A...

- 1. Centre d'Evaluation et de Traitement de la Douleur, Groupe Hospitalier Mutualiste, Grenoble ; 2. Neurologie, C Mutualiste, Grenoble ; 4. Neurochirurgie, Clinique Bellefontaine, Grenoble ; 5. service de médecine interne, Groupe Ho...

Les mécanismes à l'origine des douleurs chroniques rachidiennes sont multiples et nécessitent une expertise clinique approfondie...



Plusieurs spécialités médicales sont représentées au sein du comité permanent (rhumatologues, radiologues, chirurgiens du rachis, neurochirurgiens, neurologues, psychothérapeutes et algologues-anesthésistes).

L'objectif est donc souffrir de racl connaissances sc différents médec référent du patie notamment la pré discussions, et a s'inscrire dans un position subjectiv groupe est tracé fiche RCP, sur si comporte l'histo iconographiques v scientifiques uti propositions théra

Depuis la mise er discutés et le quoi séance avec au m L'avis de la RCP a n'était pas le cas l



- 1. HAS. Evaluation et Ai concertation pluridiscipli

GERONTOLOGIE OFFICE DE MEDICINE INTERNE ET GERONTOLOGIE CLINIQUE... Dr PHILIPPE PUYBARET 60 AVENUE JEAN CHAUBERT 31500 TOULOUSE

Références : OTO/CEY

Cher Confrère,

Votre patient Monsieur Rogelio VAZQUEZ, né le 14/04/1928 (86 ans), a été hospitalisé dans le Service de Gériatrie Clinique, secteur D, du 4/08/2014 au 6/08/2014, dans les suites d'une décompensation cardiaque.

Mode de vie : - Monsieur V. vit à domicile avec sa compagne.

- Monsieur Rogelio VAZQUEZ, présente dans ses antécédents : - une cardiopathie mixte ischémique et valvulaire (insuffisance mitrale et tricuspéidienne), - une fibrose pulmonaire à la CORDARONE, - une fibrillation auriculaire permanente.

Histoire de la maladie :

Monsieur V. a été hospitalisé du 2 au 4/08/2014 dans le service des soins intensifs de cardiologie de l'hôpital de Rangueil. Le diagnostic de décompensation cardiaque droite est réalisé. L'étiologie semble être une rupture du régime sans sel lors d'un séjour en Espagne (prise de 7 kg). La mise en place de diurétiques par voie intraveineuse continue, a permis une amélioration des symptômes autorisant son transfert dans notre unité.

A l'entrée dans le service :

L'examen clinique à l'entrée retrouve :

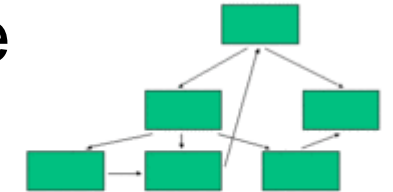
- * Sur le plan neurologique : L'examen retrouve un patient conscient, bien orienté. Il n'y a pas de déficit sensitivo moteur, pas de syndrome extrapyramidal.
* Sur le plan cardio-vasculaire : Les bruits du coeur sont irréguliers, à 80/mn avec un souffle systolique. On note la présence d'importantes turgescences jugulaires bilatérales. Il présente également de discrets oedèmes des membres inférieurs associée à une ascite modérée.
* Sur le plan respiratoire : L'auscultation pulmonaire retrouve des crépitations au niveau des bases avec une discrète dyspnée de repos. La tension artérielle est à 12/7 avec une saturation à 98 % en air ambiant.



Dr PHILIPPE PUYBARET 60 AVENUE JEAN CHAUBERT 31500 TOULOUSE

Toulouse, le 06/08/2014

Terme
Périphrase
Phrase
Texte



Prototype



Projet CLEAR : méthodes

- Pour la **création d'un corpus de 10 000 couples** de phrases alignées original/simplifié à partir d'un corpus de documents comparables en français
- Pour la **recherche de phrases parallèles** au sein de documents comparables. (descripteurs lexicaux et chaînes de caractères)
- Pour la **détection de mots et passages difficiles** dans les documents médicaux : à partir d'un lexique annoté + oculométrie + méthodes neuronales
- Pour la **création d'un lexique** associant les termes médicaux techniques avec leurs paraphrases grand public,
- Pour la **simplification automatique de documents médicaux** : règles issues de la traduction automatique. Ajouts d'images

Projet CLEAR Lot 2 : en vie réelle

- Avec LEPS EA 3412 : Aurore Margat et Rémi Gagnayre

<https://leps.univ-paris13.fr/fr/>

Trois objectifs :

- Sélection d'un outil de mesure de la littératie en santé : HLS-eu
- Échelle d'acceptabilité de l'utilisation d'une telle mesure
- Évaluation du prototype auprès d'utilisateurs concernés par une maladie hémorragique rare (hémophilie)